1918

Über Extremitätenbrand nach unkomplizierter Fraktur.

AUG 27 1921

Inaugural-Dissertation

zur

Erlangung der Doktorwürde in der Medizin und Chirurgie

mit Genehmigung der hohen Medizinischen Fakultät

der

Vereinigten Friedrichs-Universität
Halle-Wittenberg

vorgelegt von

Paul Grouven
aus Euskirchen (Rheinland)
Oberarzt d. Res. z. Zt. Batl.-Arzt eines Ldw.-Inf.-Bataillons.

Halle (Saale).
Buch- und Steindruckerei Dr. Fritz Maennel
(früher: C. A. Kaemmerer & Co.)
1918.

Gedruckt mit Genehmigung
der medizinischen Fakultät der Universität Halle-Wittenberg.

Referent: Prof. Dr. **Schmieden.**

Gros
z. Z. Dekan

Meinen lieben Eltern.

Inhalt.

Seite

I. Allgemeines über Häufigkeit und Ursachen des Extremitätenbrandes 7

II. Über Extremitätenbrand nach unkomplizierter Fraktur 8

1. Allgemeines 8
2. Beschreibung eines selbstbeobachteten Falles 9
   a) Krankengeschichte 9
   b) Sektionsbefund 11
3. Besprechung des vorhin beschriebenen Falles 13
4. Fälle aus der Literatur 14
5. Zusammenfassende Besprechung 21
   a) Patholog.-anatomische Befunde und Ursachen des Brandes 21
   b) Klinische Erscheinungen 23
6. Die Therapie 25

III. Zusammenfassende Schlußbemerkungen 29

Digitized by the Internet Archive
in 2026

https://archive.org/details/IA40153712_0132

I. Allgemeines über Häufigkeit und Ursachen des Extremitätenbrandes.

Unter den mannigfachen Ursachen, die zum Extremitätenbrande führen können, tritt die Verletzung der Weichteile durch äußere Gewalt hinsichtlich ihrer Häufigkeit erheblich zurück hinter den Gefäßerkrankungen und Gefäßschädigungen infolge innerer Erkrankung, vornehmlich Arteriosklerose, Diabetes und Syphilis.

Immerhin ist der Brand der Extremitäten infolge Einwirkung einer mechanischen Gewalt nicht selten.

Neben schweren Infektionen, die sekundär in solchen Fällen zur Gangrän führen können, ist Grundbedingung für das Zustandekommen des Brandes nach solchen Verletzungen eine derartige Schädigung der Gefäße, daß die Ernährung des betreffenden Gliedabschnittes unmöglich oder wenigstens nicht mehr ausreichend ist.

So verständlich es ist, daß bei Frakturen, mit gleichzeitiger schwerer Verletzung oder Quetschung der Weichteile auch manchmal so schwere Schädigungen der Blutgefäße erfolgen, daß die genügende Ernährung des distalen Extremitätenabschnittes unmöglich und sein Tod die notwendige Folge ist, so auffallend ist die gelegentliche Beobachtung ähnlich schwerer Gefäßschädigungen mit folgendem Extremitätenbrande bei unkomplizierten Frakturen.

Denn einerseits sind die Gefäße dank ihrer Elastizität und ihrer geschützten anatomischen Lage in hohem Maße

gegen schädigende Einwirkung mechanischer Gewalten geschützt, andererseits ist der verhältnismäßig gut entwickelte Kollateralkreislauf an den Extremitäten im Stande, selbst stärkere Zirkulationshindernisse auszugleichen und dadurch die Extremitäten vor dem Brande zu schützen.

II. Über Extremitätenbrand nach unkomplizierter Fraktur.

1. Allgemeines.

In der Tat finden sich denn auch in der Literatur nur vereinzelte Angaben über Extremitätenbrand nach unkomplizierter Fraktur, und bei den veröffentlichten Fällen ist meist die Seltenheit der Ursache und des Falles hervorgehoben.

Häufiger dagegen kommt es bei einfachen Knochenbrüchen zur Entwicklung eines Zustandes, den Bardenheuer als das erste Stadium der Gangrän[1]) bezeichnet, nämlich zur ischämischen Muskelnekrose mit folgender ischämischer Kontraktur.

Bei der Besprechung des Extremitätenbrandes nach unkomplizierter Fraktur möchte ich diese Anfangsstadien des beginnenden Brandes in meine Ausführungen ein-

---

[1]) In der Literatur habe ich häufig eine klare Scheidung der Begriffe Brand, Gangrän und Nekrose vermißt. Besonders die Bezeichnung Gangrän wird von manchen Autoren sehr weitherzig benutzt. So sprechen z. B. Ehrlich und Maresch von „trockener Gangrän" im Gegensatz zur „feuchten Gangrän".

Dem gegenüber möchte ich mich in vorliegender Arbeit an die in den Lehrbüchern der Pathologischen Anatomie bezw. Patholog.-anatomischen Diagnostik von Aschoff und Orth gegebenen Definitionen halten.

Nach Orth versteht man unter Nekrose den Vorgang des örtlichen Absterbens. Die gewöhnlichen Formen der Nekrose sind der feuchte Brand (Gangraena humida), meist kurzweg Gangrän genannt und der trockene Brand (Mumifizierung).

Sofern ich nicht andere Autoren zitiere, werde ich mich also an diese Bezeichnungen halten.

schließen, da es sich um zwei Krankheitszustände handelt, die sehr enge Beziehungen zu einander haben und unter Umständen in einander übergehen können.

2. Beschreibung eines selbstbeobachteten Falles.

Die Veranlassung zu vorliegender Arbeit bot ein in einem Feldlazarett des östlichen Kriegsschauplatzes von uns beobachteter Fall von Gangrän des Fußes nach einer unkomplizierten Fraktur.

a) Krankengeschichte.

Am 23. Dezember 16 mittags fiel dem 21jährigen, völlig gesunden Trainfahrer S. beim Abladen von Baumstämmen ein solcher Stamm auf den linken Unterschenkel. Das Bein schwoll sogleich stark an. Wegen Quetschung des linken Unterschenkels wurde Patient an demselben Tage dem Feldlazarett überwiesen.

23. Dezember 16. Befund bei der Aufnahme: Kräftig gebauter Mann von gesunder Gesichtsfarbe; gesunde innere Organe.

Linker Unterschenkel von handbreit unterhalb des Kniegelenkes scharfrandig, prall-elastisch geschwollen. An der Innenseite der Wade oberflächliche Hautabschürfungen. Von der Mitte des Unterschenkels an bis zur Fußspitze ist die Haut mit Ausnahme weniger Stellen dunkelblau verfärbt und fühlt sich namentlich an den Zehen kalt an. Das Schienbein ist dicht unterhalb der Mitte gebrochen.

25. Dezember. Röntgenaufnahme (s. Abbild. S. 10) ergibt, daß das Schienbein 3 Querfinger oberhalb des Fußgelenkes quer gebrochen ist mit einer geringen Splitterbildung. Die Fibula ist intakt.

Die scharfe Abgrenzung des unteren, blau verfärbten Abschnittes vom Fuße bis etwa zur Höhe der Bruchstelle prägt sich weiter aus. Der Fuß selbst ist vollkommen kalt und gefühllos.

25. Dezember. Oberhalb der scharfen Abgrenzung ist eine Zone deutlicher Überempfindlichkeit vorhanden. Im ganzen unteren Gebiete ist die Empfindung für spitz und stumpf, kalt und warm völlig aufgehoben.

29. Dezember. Zehenspitzen eingetrocknet. Abgrenzung zwischen lebendem und totem Gewebe vorne scharf

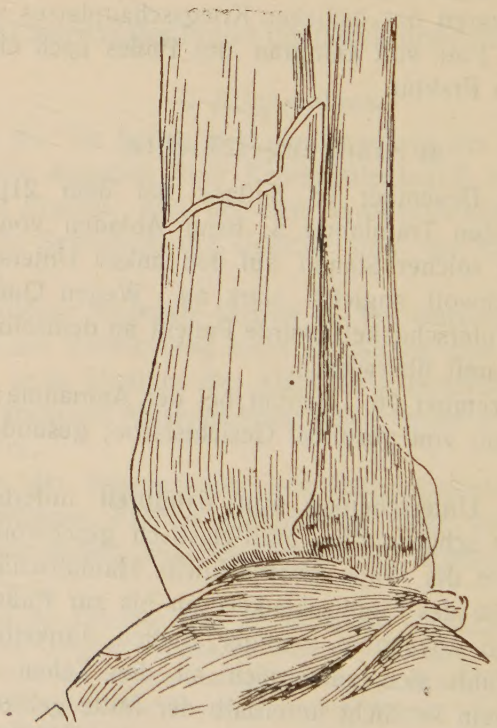

ausgeprägt, hinten noch nicht deutlich vorhanden. An der Übergangszone bestehen zeitweilig starke Schmerzen, die durch Morphium gelindert werden.

2. Januar 17. Nachdem die Abgrenzungslinie zwischen lebendem und abgestorbenem Gewebe vollkommen durchgebildet war, wird etwa in der Mitte des Unterschenkels, dem Verlaufe der Abgrenzungslinie entsprechend, das Bein

mit kurzem vorderem und langem hinterem Lappen abgetragen. Die Wundränder werden mit einigen Umstechungsnähten aneinander gelegt.

Nach einigen Tagen mußten die Nähte gelöst werden, da Schmerzen und Sekretion in der Wunde auftraten. Die Wunde wurde locker tamponiert.

30. Januar. Mit gut aussehender Amputationswunde in die Heimat abtransportiert.

Die Sektion des amputierten Beines ergab folgenden Befund, den mir der Armeepathologe, Herr Dr. Herzog, in liebenswürdiger Weise zur Verfügung stellte.

b) Sektionsbefund.

Der etwa 22 cm oberhalb des äußeren Knöchels amputierte Unterschenkel weist eine deutliche Demarkationslinie auf, die vorne etwa 13 cm über dem Fußgelenk liegt, beiderseits schräg nach hinten und abwärts verläuft und etwa 11 cm oberhalb der Fußsohle die Hinterfläche kreuzt.

Der Fuß selbst ist ödematös angeschwollen und bläulich verfärbt; eine bläuliche Verfärbung tritt auch an den Nägeln hervor. Auf Einschnitt in das Gewebe des Fußrückens ist dasselbe ödematös durchtränkt und blutig imbibiert.

An Fußsohle, Zehen und Rücken ist die Haut erhalten, die Haare sind nicht auszuziehen. Unterhalb der oben beschriebenen Demarkationslinie bis in die Höhe der Knöchelenden beiderseits hebt sich die Haut in Fetzen ab; die Haare sind, namentlich in den unteren Partien mit abgelöst oder leicht ausziehbar, während in den oberen Teilen, wo noch ein unregelmäßig begrenzter Randsaum erkennbar ist, in dem tiefere Epidermisschichten erhalten blieben, die Haare festhaften.

Eine Wunde, die auf die Verletzung zurückzuführen ist, ist an der Hautoberfläche nicht wahrzunehmen. Die Abschnitte, in denen die Haut abgelöst ist, sind blauschwärzlich verfärbt, stark ausgedehnt und gespannt.

Schneidet man hier ein, so ist die Muskulatur außerordentlich reichlich blutig durchtränkt. Zwischen den einzelnen Muskeln und im Unterhautzellgewebe sind umfangreiche Spalträume von dunkelroten Blutmassen ausgefüllt. Stellenweise ist die Muskulatur der Flexoren eingerissen.

Um die Tibia herum ist namentlich nach medial und besonders nach hinten ein ausgedehnter Bluterguß mit weiter Abhebung der Muskulatur entstanden.

Nach Wegräumung der Blutmassen gewahrt man 5,8 cm oberhalb des Tarso-tibialgelenkes eine Bruchlinie der Tibia, die schräg nach hinten und aufwärts verläuft. (Hinten liegt die Bruchlinie 2,7 cm höher.) Die Fibula ist intakt.

Die Art. tibialis ant. weist im Bereich der Frakturlinie einen 6—7 cm langen, mit der Wand deutlich verklebten, walzenförmigen Thrombus auf, dessen oberer Teil mit der Intimafläche besonders fest verwachsen ist während der untere leichter löslich ist.

Die Vena tibialis ant. ist intakt, im Bereich der, Frakturlinie kollabiert, dicht unterhalb durch Blutmassen stark ausgedehnt.

Nervus tibialis intakt.

Die Art. tib. post. und die die Arterie begleitenden beiden Venen sind im Bereich der Frakturlinie oberhalb einer kleinen Anastomose durchtrennt. Die Enden sind charakteristisch zugespitzt; das Ende des distalen Arterienastes ist hakenförmig nach vorne gekrümmt und in die Blutmassen eingebettet.

Die Art. peronaea und die begleitenden Venen sind an der Durchschnittsstelle durch das Ligamentum interosseum abgerissen, wobei wiederum die Enden eine charakteristische Zuspitzung zeigen.

3. Besprechung des vorhin beschriebenen Falles.

Der Sektionsbefund ergab also bei nicht besonders schwerer Fraktur und bis auf einige oberflächliche Abschürfungen unversehrter Haut außerordentlich schwere Zerstörung der inneren Weichteile in der Nachbarschaft der Frakturlinie. Ganz besonders stark waren die Blutgefäße in Mitleidenschaft gezogen und zwar lagen folgende Zirkulationshindernisse vor, die zusammen eine totale Aufhebung der Zirkulation bedingten:

1. Zerreißung zweier Arterien und der sie begleitenden Venen.
2. Thrombose der 3. Arterie.
3. Kompression der noch unverletzten Venen durch ausgedehnte interstitielle Blutung.

Der mechanische Vorgang beim Zustandekommen dieser seltsamen Verletzung ist wohl folgendermaßen zu erklären:

Durch den Druck des aufliegenden Baumstammes wurde der Unterschenkel von vorne innen nach hinten außen durchgebogen. Dadurch kam es zum Bruch der Tibia, während die biegsamere Fibula nachgab.

Gleichzeitig mit der Durchbiegung des Unterschenkels nach hinten, die eine starke Anspannung der dorsal gelegenen Gewebe zur Folge hatte, erfolgte eine Quetschung der Frakturstelle zwischen den Baumstamm und die Unterlage.

Dadurch wurden die unmittelbar hinter der Tibia liegenden stark gespannten Gewebe (Arteria tib. post. nebst Venen und die Muskulatur) auf die nach hinten vorspringenden scharfen Kanten der frakturierten Tibia aufgepreßt und durchtrennt.

Die lateral von der Tibia und am meisten nach vorne gelegene Art. tib, ant. nebst begleitenden Venen erfuhr nun eine so starke Kompression, daß es infolge Intimaverletzung zur Thrombose kam.

Die am meisten rückwärts gelegenen Gefäße (Arteria und Venae peron.) zerrissen allein infolge der besonders starken Anspannung, der sie ausgesetzt waren; und zwar rissen diese Gefäße nicht über der Frakturlinie, sondern tiefer, an der Durchtrittsstelle durch das Ligamentum interosseum.

Die Schwere der Gefäßverletzungen allein war also bei diesem sonst völlig gesunden jungen Manne die Ursache des Extremitätenbrandes.

4. Fälle aus der Literatur.

Über zwei Fälle von Gangrän aus ähnlicher Ursache berichtet Urban.

Fall 1: Ein 3jähriges Kind bekam im Anschluß an eine Klavikularfraktur eine Gangrän der Hand und des Vorderarmes, die eine Amputation im Oberarm erforderlich machte.

Als Ursache nimmt Urban eine Thrombose der Art. axillaris oder subklavia an.

Fall 2: Ein 8jähriger Knabe bekam nach einer Fraktur des Humerus dicht über dem Ellbogengelenk eine Gangrän der Hand, die zur Amputation des Vorderarmes führte.

Als Ursache ergab sich eine Zerreißung der Weichteile und der Art. brachialis.

Boyksen beschreibt folgenden Fall:

Einem gesunden 13jährigen Jungen schlug bei der Explosion eines Benzinfasses der abgesprengte Deckel mit aller Wucht gegen die rechte Hand.

Außer Verletzung der Hand bestand Querbruch beider Vorderarmknochen im unteren Drittel. Am Arme keine Weichteilverletzung.

Am dritten Tage zeigten sich beim Verbandwechsel die Anzeichen des beginnenden Brandes. Deswegen am

5. Tage Amputation des Unterarmes an der Grenze zwischen oberem und mittleren Drittel.

Art. radialis und ulnaris erwiesen sich als vollkommen intakt; auch mikroskopisch. Dagegen bestand ausgesprochene Kontraktur und Blutleere dieser Gefäße, die bis über die Frakturstelle hinauf reichte.

Boyksen nimmt als Ursache des Absterbens des Gliedes einen abnormen Gefäßkrampf an, hervorgerufen durch die Erschütterung bei der Explosion.

Erwähnenswert ist ferner ein von Krüger beschriebener Fall von Gangrän des Unterschenkels, bei dem es sich im Gegensatz zu den vorhergehenden Fällen um ein in mittleren Lebensjahren stehendes Individuum handelte, bei dem außerdem eine Arteriosklerose bestand.

Ein 44jähriger Tabiker zog sich durch Sturz auf einen Stein einen Splitterbruch des oberen Tibiaendes zu. Keine äußere Verletzung.

Bereits am folgenden Tage ausgesprochene Gangränerscheinungen. Daher am 2. Tage nach dem Unfalle Amputatio femoris etwas oberhalb der Mitte. Aus der durchschnittenen Art. femoralis wird ein 5 cm langer Thrombus herausgezogen. Die großen Gefäße erscheinen klein und dünnwandig.

Die Sektion des amputierten Beines ergab völlige Durchtrennung der Art. poplitaea, Kompression der über die Knochenkante gespannten und winklig abgeknickten Vena poplitaea, blutige Durchtränkung der Muskelinterstitien.

Krüger nimmt an, daß durch die bestehende Arteriosklerose die Zerreißung der rigiden Arterie begünstigt worden sei.

Hirschfeld weist hin auf die gelegentliche Beobachtung von Gangrän infolge Intimazerreißung an den großen Gefäßen der Arme und Beine nach stumpfer Gewalteinwirkung; und zwar sowohl bei ganz gesunden, als bei arteriosklerotischen Gefäßen. Er betont die große Bedeutung

dieser Fälle für die Gutachtertätigkeit, da derartige Ereignisse in der Regel auf einen schlechtsitzenden Verband geschoben würden und dadurch den Arzt belasteten.

Während in den vorhin beschriebenen Fällen die totale Gangrän und folgende Amputation das wenig befriedigende Endergebnis darstellte, berichtet Schmieden über einen Fall von supracondylärer Humerusfraktur, bei dem er durch rechtzeitiges operatives Vorgehen den Rückgang der beginnenden Gangränerscheinungen und ein gut gebrauchsfähiges Glied erzielte.

Da dieser Fall wegen der von Schmieden mit Erfolg angewandten Therapie ein besonderes Interesse bietet, lasse ich die Beschreibung desselben hier folgen:

Christian K., 15jährig, zieht sich am 26. Juli 08 durch Sturz vom Fahrrad eine schwere Fraktur im linken Ellenbogen zu.

Status bei der Aufnahme am 26. Juli: Sehr großer Bluterguß; die beiden Epicondylen sind unter Krepitation gegen einander verschieblich. Das zertrümmerte untere Humerusende ist hinter das obere getreten. Bei Pronation und Supination ist ebenfalls unter Schmerzen Krepitation festzustellen. — Die Finger werden kaum bewegt, die Sensibilität ist intakt, der Radialpuls ist nicht fühlbar, die Hand kühlt sich bei Abnahme des Verbandes schnell ab. Nach Reposition und Lagerung in gut gepolstertem Verband kommt der Radialpuls wieder.

29. Juli. Seit der Aufnahme hat sich der Bluterguß der Ellbogengelenkgegend weiter vermehrt und hat pralle Beschaffenheit angenommen. Der Radialpuls ist wieder verschwunden. Die Beweglichkeit der Hand ist ganz aufgehoben und die Ernährungsstörung der Hand ist im Fortschreiten begriffen (ischämische Lähmung).

30. Juli. Operation in Narkose. Die Arteria cubitalis wird in dem großen Bluterguß zwischen Knochenfragmenten und durchblutenden Geweben mühsam aufgefunden; sie ist

entsprechend der Frakturstelle durch eine gut durchfühlbare, etwa $1^1/_2$ cm lange Thrombose absolut verschlossen. Oberhalb pulsiert sie, unterhalb nicht. Nach Isolierung wird sie provisorisch mit Höpfnerschen Gefäßklemmen verschlossen und die gequetschte thrombotische Stelle in der Ausdehnung von etwa 2 cm aus der Kontinuität reseziert. Die Spannung läßt sich leicht überwinden, die Carrelsche Naht gelingt zur Zufriedenheit. Nach Abnahme der Klemme schießt der Blutstrom deutlich durch die Nahtstelle hindurch; aber noch im freigelegten Bezirke peripherwärts wird die Pulsation viel schwächer, der Radialpuls bleibt unfühlbar, da anscheinend die Arterie weiter abwärts, vermutlich an der Teilungsstelle durch die Gerinnungen verlegt ist. Nach Ausräumung der Reste des Blutergusses wird die Wunde größtenteils durch Naht versorgt.

7. August. Ungestörter Wundverlauf. Patient steht auf. Radialpuls nicht vorhanden. Hand gut ernährt, kann aber noch nicht bewegt werden.

12. August. Radialpuls andeutungsweise vorhanden.

18. August. Radialpuls noch ganz schwach, aber deutlich fühlbar; noch immer Wundsekretion. Behandlung mit aktiven und passiven Bewegungen.

26. August. Ambulante Weiterbehandlung. Die Bewegungsmöglichkeit nimmt zu, der Puls ist unverändert geblieben.

Nachuntersuchung im März 10: Gut gebrauchsfähiger Arm von normaler Farbe und Temperatur, ohne Zeichen von Störungen der Zirkulation. Bewegungen sind unter heftigem Knirschen im Ellbogengelenk in fast normalem Umfang möglich. Die Narben sind weich und ohne Fisteln. Der Radialpuls ist deutlich fühlbar, aber schwächer als normal.

Nach Schmiedens Ansicht gibt dieser Fall keinen sicheren Aufschluß darüber, wie weit die Zirkulation durch die Nahtstelle, und wie weit sie durch die spärlichen Kollateralen wieder hergestellt wurde, zeigt aber, daß in solchen

Fällen von traumatischer Ischämie die Nahtbedingungen durch periphere Gerinnselbildungen ungünstig werden, wenn, wie hier, vier Tage verstrichen, bis sich die Operation als unabweisbar aufdrängt.

Bemerkenswerte Mitteilungen über erfolgreiches operatives Vorgehen in ähnlichen Fällen liegen ferner von Bardenheuer vor.

Bardenheuer erwähnt in einer Abhandlung „über die Entstehung und Behandlung der Ischämie und Gangrän", daß er siebenmal (2 mal am Vorderarm und 5 mal am Unterschenkel) das Überschreiten des ersten Stadiums der Gangrän beobachtet hat.

Ferner hat er 17 weitere Fälle beobachtet, bei denen es nur zur Entwicklung von Muskelnekrose kam, die er als das erste Stadium der Gangrän bezeichnet.

Wie aus seiner Darstellung ersichtlich, war jedenfalls in dem größten Teil dieser Fälle der Ausgangspunkt eine unkomplizierte Fraktur.

Bardenheuer beschreibt einen Fall als Typus für mehrere ähnliche, die er beobachtet hat. Ich möchte Befund und Verlauf dieses besonders instruktiven Falles hier wiedergeben:

Ein 5jähriges Kind ward aufgenommen mit einer suprakondylären Extensionsfraktur des Humerus. Es bestand eine sehr starke suprakondyläre Infiltration an der Frakturstelle, die Dislokation war die bekannte und eine sehr bedeutende; der Radialpuls von Anfang an etwas schwächer.

Die zentrale Infiltration an der Frakturstelle nahm stetig zu; subkubital stellte sich gleichfalls eine schmerzhafte Infiltration der langen Flexoren ein, der Radialpuls ward schwächer.

Am 6. Tage wurden die Finger leicht cyanotisch, waren geschwollen und standen in Flexion, indessen noch nicht starr, sie konnten noch schwach flektiert werden; ich

legte daher die Anschwellung an der Läsionsstelle sowohl wie im subkubitalen Sammelbecken bloß, da sie dauernd an Umfang, Härte usw. zunahm.

An ersterer Stelle stellte ich folgendes fest: Das Gefäßbett war zwischen der nach vorn ausgebuchteten Faszie sowie der gleichfalls nach vorn ausgebuchteten, überdehnten Sehne und dem Lacertus fibrosis bicipitis einerseits, und dem nach vorn dislozierten prox. Fragmente und Brachialis int. andererseits, fest eingeklemmt; oberhalb der Einklemmung war die Arteria brachialis überfüllt, die Vene verdünnt, innerhalb derselben die Arterie und Vene verdünnt, unterhalb derselben die Venen strotzend gefüllt, die Arterie leer, kaum auffindbar.

An letzterer Stelle fand ich die Fascia antibrach. superficialis vorgebuchtet, die oberflächlichen langen Flexoren hochrot; ich konnte durch die gleichfalls vorgebuchtete und gespannte Fascia profunda die strotzend gefüllten dunklen Venen hindurch erkennen; nach der Längsdiszision der Fac. prof. konnte ich zwischen den Venen nur mit Mühe die stark verengerte Art. cubit. entdecken; die tiefen, langen Flexoren sahen grauweiß aus.

Durch Diszision der spannenden Gewebe, an erster Stelle der Fascia cubitalis, des Lacertus fibr. bicipit., durch die partielle Diszision des Innenrandes der Bicepssehne und Vernähung der Fragmente und Ausräumung des serosanguinolenten Exsudates aus der Läsionsstelle, sowie an zweiter Stelle durch die Diszision der Fascia antibrachii superfic. und prof. und Entfernung des sanguinolenten Exsudates aus dem venösen Staubecken wurde die Zirkulation wieder frei und die in den oberflächlichen Flexoren in der Entwicklung begriffene, in den tiefen Flexoren schon entwickelte ischämische Myositis noch geheilt.

Bardenheuer gibt der Überzeugung Ausdruck, daß bei noch längerem Zuwarten eine Gangrän der Hand das Resultat der konservativen Behandlung gewesen sein würde.

Als eigentliche Ursache für die Entwicklung der Gan-

grän betrachtet er „die zentrale subfasziale Konstruktion der Gefäßlumina, besonders der Venen und die hierdurch bedingte Stauung des venösen Blutes, resp. die Überladung des Blutes mit CO_2. Die CO_2 ist das eigentlich Tötende der fixen Gewebszellen".

Den Vorgang, der sich dabei abspielt, schildert er wie folgt: „Die Kohlensäure tötet alle Gewebszellen und zwar vorerst die Kerne der Kapillaren, wodurch serös-blutiges, dunkles Sekret durch die gelähmten Wände unter Bildung eines subfaszialen, intermuskulären Ödems htndurch tritt, und wodurch die retrofasziale Stauung noch vermehrt und die Blutzirkulation auch in der Peripherie mehr gehemmt wird."

Die primäre Ursache dieser venösen Stase war nach Bardenheuers Beobachtungen stets eine zentrale Verlegung der Zirkulation.

Sie kann Folge sein einer Verletzung der Hauptgefäße (Intimaruptur), Verletzung der ganzen Dicke der Wand, totale Zerreißung des Hauptstammes, eines traumatischen Aneurysmas; sie kann ferner Folge sein einer Verletzung der Kollateralgefäße mit subfaszialer Blutung, einer Kompression der Hauptgefäße durch dislozierte Frakturenden; ferner Folge anderer Ursachen, die bei Frakturen jedoch nicht in Betracht kommen.

Nach von Bruns ist die totale Gangrän nach Frakturen stets auf eine Verletzung oder Kompression der Hauptgefäßstämme an der Bruchstelle zurückzuführen.

Er hat 41 derartige Fälle zusammengestellt. Danach wiesen die Frakturen des Oberschenkels im unteren Drittel die größte Disposition zur Verletzung des Hauptgefäßes auf, nämlich 21 Fälle. Dann folgten 11 Unterschenkelfrakturen und 5 des Oberarmes; für Vorderarm fand sich kein authentisches Beispiel.

5. Zusammenfassende Besprechung.

a) Patholog.-anatomische Befunde und Ursachen des Brandes.

Faßt man die verschiedenen Befunde bei den angeführten Fällen zusammen, so ergibt sich einheitlich für alle Fälle als Ursache für das Zustandekommen des Brandes in letzter Linie eine zentrale Verlegung der Blutzirkulation.

Bis auf den Fall von Boyksen und einen Teil der Fälle Bardenheuers (die jedoch auch klinisch eine Sonderstellung einnehmen) war dieselbe bedingt durch mehr oder weniger schwere Gefäßverletzung.

Für die Gefäßverletzung mit folgender Zirkulationsbehinderung ergaben sich folgende Möglichkeiten:

1. kann eine direkte Unterbrechung der Blutleitung in den Hauptgefäßen erfolgen und zwar
   a) durch Thrombose derselben infolge Intimaverletzung,
   b) durch partielle oder totale Kontinuitätstrennung,
2. kann indirekt eine an sich geringfügige Gefäßverletzung zu einer interstitiellen Blutung und dadurch zur Kompression der übrigen Gefäße führen.

Als Zirkulationshindernis ist ferner die Kompression eines Hauptgefäßes durch ein dislociertes Knochenende zu nennen. (Von Bardenheuer mehrfach beobachtet bei supracondylärer Extensionsfraktur des Humerus.)

Besonders verhängnisvoll wirkt in allen Fällen die venöse Stase; denn sie ist die eigentliche Ursache für das Absterben der Gewebe, und zwar tötet die Kohlensäure des gestauten Blutes zunächst die Kerne der Kapillaren, führt infolgedessen zum Austritt von sanguinolentem Serum in die benachbarten Gewebe, somit zur Steigerung der Gewebsspannung und sekundär zur Steigerung der bedrohlichen Gefäßkompression bis zur völligen Aufhebung der Zirkulation.

Die venöse Stase kann nach Bardenheuer schon bei arteriellem Blutmangel eintreten durch die fehlende vis a tergo. Ebenso kann sie jedoch durch die Verlegung des venösen Abflusses zustande kommen.

Meist jedoch steigern sich beide Ursachen wechselseitig, indem zunächst infolge arteriellen Blutmangels eine venöse Stauung eintritt, sodann diese Stauung sekundär zur Gewebsinfiltration und damit zur Steigerung der subfaszialen Spannung führt, und letztere schließlich durch zunehmende Kompression der Gefäße die Zirkulation völlig unterbindet.

Auch von anderen Seiten ist auf die Gefahr der venösen Stase für ein gangränbedrohtes Gewebe hingewiesen worden.

So empfehlen Noske, Lick u. a. Entspannungsschnitte zum Abfluß des gestauten Venenblutes, um der Gangrän vorzubeugen.

Sehrt und Propping empfehlen bei Unterbindung großer Arterien diejenige der Venen hinzuzufügen, um die Rückstauung des venösen Blutes und damit die Gangrän zu vermeiden.

Propping berichtet über auffallend günstige Ergebnisse dieses Verfahrens.

Die venöse Stauung dürfte auch wohl in dem Boyksenschen Falle das Wesentliche gewesen sein, und die von ihm beobachtete Kontraktion und Blutleere der Arterien sekundär durch Kompression seitens des traumatisch infiltrierten Gewebes zustande gekommen sein.

Für diese Auffassung spricht auch die Beobachtung Bardenheuers, der bei der Vivisektion zur Beseitigung der venösen Stase und subfaszialen Spannung mehrmals zwischen den strotzend gefüllten Venen die „stark verengerten Arterien“ nach der vollzogenen Längsinzision der Fascia profunda kaum entdecken konnte.

Auch in dem Krügerschen Falle erschienen bei der Amputation die großen Gefäße des Oberschenkels „klein und dünnwandig.“

Jedenfalls finde ich in der Literatur außer dem von Boyksen selbst angeführten Falle Deutschländers, der eine metatraumatische angioneurotische Gangrän der Fingerkuppe beobachtete, keine Angaben über Gangrän infolge lokalen Gefäßkrampfes, bedingt durch eine traumatische Erschütterung.

Auch für den Fall Schmiedens dürfte wohl die Auffassung berechtigt sein, daß neben der gelungenen Wiederherstellung des arteriellen Blutstromes die Beseitigung der venösen Stase infolge der durch die Operation herbeigeführten Entspannung der Gewebe und infolge der Entfernung der komprimierenden Blutmassen, als wesentlicher Faktor für den günstigen Erfolg anzusprechen ist.

Besonderes Interesse verdient der Fall Krügers insofern, als er darauf hinweist, daß erstens bei älteren Individuen infolge erhöhter Brüchigkeit der Knochen auch die Gefahr schwerer Gefäßverletzungen durch Knochensplitter größer ist und zweitens eine bereits vorhandene Erkrankung der Gefäße (z. B. Arteriosklerose) eine erhöhte Vulnerabilität derselben bedingt, die im Krügerschen Falle zur Zerreißung führte, ebensogut aber auch in einer erhöhten Neigung zur Intimaruptur mit folgender Thrombose ihren Ausdruck finden kann.

b) Klinische Erscheinungen.

Hinsichtlich der klinischen Erscheinungen ist ein prinzipieller Unterschied zu machen zwischen den Fällen, bei welchen die Erscheinungen des Brandes plötzlich, fast unmittelbar im Anschluß an den Unfall eintreten, und jenen Fällen, bei denen sich entsprechend einer partiellen und langsamen Verlegung der Zirkulation auch die Nekroseerscheinungen langsamer ausbilden.

Klinisch bieten die ersteren Fälle nichts Besonderes; denn starke Schwellung, Blaufärbung, Kälte und völlige Anästhesie als klinische Erscheinungen des beginnenden Brandes sind jedem Arzt geläufig.

Anders jedoch die sich langsam entwickelnde Extremitätennekrose. Hier kann man nach Bardenheuer deutlich mehrere Entwicklungsstadien der Nekrose unterscheiden, die nach seinen Angaben an typischen Symptomen kenntlich sind und in der von ihm beschriebenen progressiven Stauung des venösen Blutes eine natürliche Erklärung finden.

Bei plötzlicher Aufhebung der Zirkulation folgen sich die einzelnen Symptome natürlich viel rascher und gehen in einander über; trotzdem ist es jedoch auch dann noch möglich, sie von einander zu scheiden.

Da diese Erscheinungen ganz allgemein für alle Fälle Gültigkeit haben, in denen sich infolge zentraler Verlegung der Zirkulation Extremitätennekrose entwickelt, und auch eine erfolgreiche Therapie von der rechtzeitigen und richtigen Deutung dieser Erscheinungen abhängig ist, so möchte ich die einzelnen Entwicklungsstadien unter Zugrundelegung der sehr ausführlichen Arbeiten Bardenheuers in Kürze schildern.

Es sind 4 Stadien zu unterscheiden.

Wie bereits erwähnt, führt die Einwirkung des gestauten, mit CO_2 überladenen, venösen Blutes zur Gewebsnekrose.

Als erstes Stadium entsteht daher eine Myolitis der beteiligten Muskeln u. zw. zunächst der langen Flexoren, weil sie dem in den Gefäßen gestauten CO_2-haltigen Blute am nächsten gelegen und am besten durchblutet sind.

Klinisch kommt die Myositis zum Ausdruck in einer harten, spontan und auf Druck höchst schmerzhaften Infiltration der Muskeln. Ausnahmsweise kann die Schmerzhaftigkeit fehlen.

Mit dieser fortschreitenden Infiltration der Muskeln steigt die subfasziale Spannung und damit die Kompression der Gefäße, vornehmlich der nachgiebigeren Venen. Es kommt zum zweiten Stadium, zur Stauung des Blutes

in der äußersten Peripherie der Gefäße in der Haut der Finger und Hand (bezw. der Zehen und des Fußes).

Diese Partien werden bläulich, ödematös und kalt. Die stark gefüllten Dorsalvenen schimmern blau durch und bilden nachher durch Austritt dunklen Blutserums blaue, mehrere Millimeter breite Streifen. Letzteres Symptom ist ein böses Zeichen für den Eintritt der diffusen Gangrän.

Der Puls der Hauptarterie (Radialis bezw. Tibialis) ist in diesem Stadium kaum mehr fühlbar oder bereits ganz geschwunden.

Die Finger bezw. Zehen werden insensibel, ihre Flexion unmöglich.

An dritter Stelle folgt die Einwirkung der venösen Stase auf die Nerven. Infolge des vorzüglich entwickelten Kollateralkreislaufes entlang den Nerven, welche meist weit zentralwärts ihr eigenes Gefäß empfangen, bleibt die Sensibilität verhältnismäßig lange erhalten.

Bei weiterem Fortschreiten entwickelt sich in der äußersten Peripherie eine absolute Anästhesie. Weiter zentral folgt eine hypästhetische Zone, an die sich eine hyperästhetische anschließt.

Als viertes Stadium entwickelt sich die totale Nekrose des ganzen Gliedabschnittes, in dem die bis dahin unbeteiligten Knochen und Sehnen, die infolge ihrer Gefäßarmut nur einen geringen Teil an Blut und Lymphe zur Unterhaltung des Lebens bedürfen, auch nekrotisch werden.

6. Die Therapie.

Wie diese Ausführungen über die Ursachen und den Verlauf des Extremitätenbrandes nach unkomplizierten Frakturen zeigen, ist in der Mehrzahl der Fälle bei konservativer Behandlung der totale Brand des betroffenen Extremitätenabschnittes unvermeidlich.

Ausnahmslos gilt dies für die Fälle, bei denen die Nekroseerscheinungen unmittelbar nach dem Unfalle ein-

setzen. Aber auch bei langsamer Entwicklung der Erscheinungen ist eine konservative Behandlung nur selten imstande, die sich entwickelnde Nekrose aufzuhalten.

Relativ günstig liegen die Verhältnisse bei den sich langsam entwickelnden Fällen insofern, als hier die bedrohlichen Erscheinungen nicht in einer schweren Gefäßverletzung begründet sind, sondern in einer sekundären venösen Stase, die durch eine verhältnismäßig geringfügige Gefäßverletzung bezw. Zirkulationsbehinderung verursacht ist.

Es wird demnach meist die Beseitigung der Stauung genügen.

Wie Bardenheuer berichtet, ist es ihm in einer größeren Anzahl von Fällen gelungen, durch Entspannungsschnitte der Faszien und Sehnen die venöse Stase zu beseitigen und damit die Entwicklung der Muskelnekrose, in einigen Fällen auch zweifellos die totale Nekrose der Extremität zu verhüten,

Als den bedrohlichsten Moment bezeichnet er das zweite Stadium, das durch Schwellung, Blaufärbung, Kälte und beginnende Anästhesie der peripheren Partien gekennzeichnet ist. In diesem Zustande ist die sofortige Bloßlegung der zentralen Konstruktionsstelle und Aufhebung der subfaszialen Spannung durch Inzision der tiefen Faszien und teilweise Diszision gespannter Sehnen dringend geboten.

Im ersten Stadium empfiehlt er, noch für 24 Stunden zu versuchen, durch Massage, Bewegungen und Hochlagerung des Gliedes die Stauung zu beseitigen.

Falls diese konservative Therapie keinen Erfolg hat, ist sofortiges operatives Vorgehen indiziert.

Anders liegen die Verhältnisse bei den akut einsetzenden Nekroseerscheinungen insofern, als hier wohl selten die Beseitigung einer etwa bestehenden venösen Stase genügen wird, sondern meist die schweren Gefäßverletzungen auch eine Versorgung dieser letzteren erforderlich machen wird.

Im Hinblick auf die Entwicklung der modernen Gefäßchirurgie, die durch die Erfahrungen des Krieges ganz besonders gefördert worden ist, erscheint ein derartiger Vorschlag durchaus berechtigt.

Bereits im Jahre 1910 hat Schmieden den Satz aufgestellt:

„Jede Unterbindung eines für das Leben oder für die Erhaltung eines Gliedes unentbehrlichen Blutgefäßes muß als Kunstfehler bezeichnet werden, sobald die technische Möglichkeit vorliegt, den durch Verletzung oder Erkrankung entstandenen Defekt durch die seitliche oder zirkuläre Naht oder ein gleichwertiges Verfahren zu schließen und dadurch den Blutumlauf wieder herzustellen."

Daß die Möglichkeit dieser Wiederherstellung des unterbrochenen Blutumlaufes auch bei den gangränbedrohten Extremitäten nach unkomplizierten Frakturen vorliegt, hat er in seinem Falle bewiesen, wo er durch Resektion des thrombosierten Arterienstückes und folgende zirkuläre Naht den arteriellen Blutstrom wieder herstellte.

Im einzelnen wird die Art des anzuwendenden Verfahrens natürlich von der Art der vorliegenden Gefäßverletzung abhängig sein.

Bei partieller Durchtrennung des Gefäßlumens wird meist die seitliche Naht das Gegebene sein.

Bei lokalisierter Thrombose, sowie bei vollkommener Durchtrennung eines größeren Gefäßes kommt die zirkuläre Gefäßnaht in Frage. Geringer Ausfall aus der Kontinuität des Gefäßes kann durch weitgehende Mobilisierung und Dehnung der Gefäßenden ausgeglichen werden.

Trotzdem wird praktisch dieses Verfahren nicht immer durchführbar sein, z. B. bei großem Kontinuitätsausfall bezw. bei zu ausgedehnter Thrombosierung.

Für solche Fälle käme als dritte Möglichkeit die von Wieting zur Heilung der drohenden arteriosklerotischen Gangrän angegebene arteriovenöse Anastomose in Betracht.

Schmieden, Payr, Goodmann u. a. berichten ebenfalls über günstige Ergebnisse dieses Verfahrens und treten für dasselbe ein.

Die Methode Wietings besteht in der Intubation der Arterie in die Vene.

Schmieden und Goodmann geben dagegen der zirkulären Verbindungsnaht den Vorzug.

Goodmann hält dieselbe für technisch einfacher und die Gefahr der Thrombosenbildung für geringer.

Die Kenntnis eines nicht veröffentlichten Falles von erfolgreicher arteriovenöser Anastomose nach der Methode Wietings bei beginnender Gangrän nach unkomplizierter Unterschenkelfraktur verdanke ich einer liebenswürdigen Mitteilung des Herrn Dr. Wederhake. Derselbe hat bei einem 32jährigen Manne 5 Stunden nach dem Unfall wegen drohender Gangrän eine seitliche Intubation der lokal an der Bruchstelle thrombosierten Art. tibialis in die Vena tibialis vorgenommen und damit einen eklatanten Erfolg erzielt.

In all diesen Fällen hat sich also der Operateur zu entscheiden, ob die Ausschaltung des, bezw. der vorgefundenen verletzten Gefäße für die Erhaltung des Gliedes unbedenklich ist, oder ob die Wiederherstellung des Blutumlaufes durch Gefäßnaht unter allen Umständen zu versuchen ist.

Die Beantwortung dieser Frage wird nicht immer einfach sein. Wertvolle Angaben dafür gibt Küttner in einer Arbeit „über seine Erfahrungen in der Kriegschirurgie der großen Gefäße."

Küttner äußert sich darüber wie folgt: „Im allgemeinen kann man sagen, daß die Gangrängefahr bei Ligaturen an der unteren Extremität größer ist, als bei solchen an der oberen. Vor allem aber bestehen an den Gefäßabschnitten ein und derselben Extremität sehr große Unterschiede.

Besonders auffallend ist dies wiederum an der unteren Extremität.

Unterbindungen der Femoralis oberhalb des Abganges der Profunda femoris haben häufig, Ligaturen in der Mitte des Oberschenkels, wo die Gefäßversorgung der Profunda noch voll zur Geltung gelangt, fast nie eine Gangrän zur Folge.

Im Hunterschen Kanal ist die Unterbindung der Femoralis wieder viel gefährlicher. Wenn es nicht zur Nekrose kommt, so bleiben doch meist starke Ernährungsstörungen zurück.

Die Poplitaea aber ist eine so gefährliche Arterie, daß man ihre wahllose Unterbindung geradezu als Kunstfehler bezeichnen muß; sie liefern etwa 80% Gangränen.

Die Unterbindung der Tibialis ant. und post. schließlich ist im einzelnen kaum bedenklich, sind aber beide Gefäße durchschossen, so muß mindestens eins unbedingt genäht werden.

An der oberen Extremität ist die Ligatur der Subclavia wenig gangrängefährlich, auch die Unterbindung der Axillaris ist nicht allzu bedenklich, mehr Nekrosen sieht man bei Ligaturen der Brachialis und Cubitalis, während sich Radialis und Ulnaris ähnlich verhalten, wie Tibialis anterior und posterior.

Von der Unterbindung großer Venenstämme habe ich an der oberen Extremität Nachteile nicht gesehen. An der unteren Extremität rate ich, mit der Unterbindung großer Venenstämme zurückhaltend zu sein, da hier die venösen Abflußbedingungen an sich ungünstiger sind.

III. Zusammenfassende Schlußbemerkungen.

Zusammenfassend wäre also zu sagen:

Totaler Extremitätenbrand nach unkomplizierter Fraktur ist selten. Häufiger kommt es zur Entwicklung des ersten Stadiums, zur Muskelnekrose.

Bei langsamem Verlauf sind deutlich 4 Stadien zu unterscheiden:

1. Beteiligung der langen Flexoren, die hart und schmerzhaft werden.
2. Stauungserscheinungen in der äußersten Peripherie mit Kälte und beginnender Anästhesie der Finger bezw. Zehen.
3. Die Beteiligung der Nerven, die in einer anästhetischen, einer hypästhetischen und einer hyperästhetischen Zone zum Ausdruck kommt.
4. Die totale Nekrose.

Ursache ist in letzter Linie stets eine zentrale, partielle oder totale Verlegung der Blutzirkulation infolge Verletzung oder Kompression der Hauptgefäße.

Primär kann die Kompression der Gefäße durch dislozierte Knochenenden zustande kommen. Meist jedoch ist sie Folge einer interstitiellen Blutung oder bedingt durch sekundäre Gewebsspannung, ausgehend von einer venösen Stase.

Die venöse Stase ist das wichtigste Moment bei der Entstehung der Nekrose.

Arteriellen Blutmangel vertragen die Gewebe weit besser, als die Stauung des mit CO_2 überladenen venösen Blutes.

Die nächste Aufgabe der Therapie hat also darin zu bestehen, diese Stauung zu beseitigen. Bei sich langsam entwickelnden Fällen wird zuweilen eine konservative Behandlung genügen, bestehend in Massage, Bewegung und Hochlagerung des Gliedes.

Falls trotzdem der Prozess in das zweite Stadium überschreitet, ist sofortiges operatives Vorgehen dringend erforderlich, bestehend in gründlicher Entspannung der Gewebe, Entfernung von Blutmassen, sowie Reposition und eventuell Vernähung der Fragmente.

Bei den akut einsetzenden Nekroseerscheinungen, unmittelbar im Anschluß an den Unfall, ist eine konservative Therapie zwecklos. Rettung des betroffenen Extremitätenabschnittes ist nur von sofortigem operativem Vorgehen zu erhoffen.

Die Art des Eingriffes richtet sich nach dem vorgefundenen Befunde. In manchen Fällen wird das vorhin erwähnte Verfahren genügen. Blutende Gefäße sind zu unterbinden, sofern ihre Ausschaltung unbedenklich erscheint.

Sobald jedoch die Verletzung eines für die Erhaltung der Extremität unentbehrlichen Gefäßes vorliegt, ist — der Forderung Schmiedens gemäß — unter allen Umständen die Wiederherstellung der Blutleitung zu versuchen, sofern die technische Möglichkeit vorliegt.

Je nach der Art der vorliegenden Verletzung kommt hierfür in Frage: Die seitliche oder zirkuläre Gefäßnaht, eventuell nach vorheriger Resektion undurchgängiger Gefäßabschnitte, oder falls dies praktisch nicht durchführbar ist, die arteriovenöse Anastomose, entweder nach der Methode Wietings die Intubation der Arterie in der Vene, oder die Vereinigung von Arterie und Vene durch zirkuläre Naht.

Die Aussichtslosigkeit jeglichen anderen Verfahrens und die vielfach günstigen Ergebnisse dieser Operation zur Verhütung drohender arteriosklerotischer Gangrän ermutigen zu diesem Versuch.

Soweit ich ermitteln konnte, ist es in vorliegender Arbeit zum erstenmal unternommen, den Extremitätenbrand nach unkomplizierter Fraktur streng gesondert zu betrachten.

Die relative Seltenheit dieser Fälle ist offenbar der Grund, weshalb dieselben bisher einer Sonderstellung nicht gewürdigt worden sind.

Die Mitteilungen über derartige Fälle fanden sich zum Teil verstreut unter Berichten über Extremitätenbrand nach komplizierten Frakturen und aus anderen Ursachen.

Es ist daher anzunehmen, daß in ähnlicher Weise noch weitere Fälle veröffentlicht worden sind.

Es war mir jedoch nicht möglich, die gesamte umfangreiche Literatur über Extremitätengangrän zu berücksichtigen, da ich als Truppenarzt diese Arbeit im Felde niederschreibe, mithin die Beschaffung der Literatur ohnehin mit erheblichen Schwierigkeiten verknüpft war.

Zum Schluß ist es mir eine angenehme Pflicht, dem Referenten der Arbeit, Herrn Prof. Schmieden, sowie den Herren Prof. Ed. Martin, Dr. Herzog und Dr. Wederhake für ihre gütige Unterstützung meinen verbindlichsten Dank zu sagen.

Verzeichnis der benutzten Literatur.

Aschoff, Pathologische Anatomie, 2. Auflage.

Bardenheuer, 1. Über die Entstehung und Behandlung der Ischämie und Gangrän. Deutsche Zeitschrift für Chirurgie, Bd. 108 und Zeitschrift für ärztliche Fortbildung. 1912, Nr. 11.

2. Symptomatologie und Entstehung ischämischer Kontraktur und der akut diffusen Gangrän. M. Med. W. 1912, Nr. 8.

Boyksen, Über den Brand der Extremitäten nach Verletzung der Gefäße durch fernwirkende mechanische Gewalt. Feldärztliche Beilage der M. Med. W. 1917, Nr. 19.

v. Bruns, Knochenbrüche. Deutsche Chirurgie. 1886, Bd. 27.

Ehrlich und Maresch, Über Gangrän der Extremitäten und ihre Behandlung. Wiener klinische Wochenschrift. 1913, Nr. 26.

Goodmann, Über arteriovenöse Anastomose bei beginnender Gangrän. Wiener klinische Wochenschrift. 1913, Nr. 36.

Hirschfeld, Traumatische Gangrän an den Extremitäten und Arteriosklerose. Ärztliche Sachverständigen Zeitung. 1903, Nr. 1.

Krüger, Fälle von Gangrän des Unterschenkels. Inaugural-Dissertation. Kiel 1901.

H. Küttner, Meine Erfahrungen in der Kriegschirurgie der großen Gefäßstämme. Berliner klinische Wochenschrift. 1916, Nr. 5—6.

Liek, Zur Behandlung der drohenden traumatischen Extremitätengangrän. Deutsche medizinische Wochenschrift. 1912, Nr. 42.

Joh. Orth, Patholog.-anatomische Diagnostik. 8. Auflage. 1917.

Payr, Vorschlag zur Technik der arteriovenösen Umschaltung bei drohender Extremitätengangrän. Deutsche medizinische Wochenschrift. 1910, Nr. 32.

Propping, Über die Ursache der Gangrän nach Unterbindung großer Arterien. Feldärztliche Beilage der M. Med. W. 1917, Nr. 18.

V. Schmieden, Praktische Erfahrungen mit der zirkulären Gefäßnaht, zugleich ein Beitrag zur Behandlung der angiosklerotischen Gangrän nach Wieting-Pascha. Berliner klinische Wochenschrift. 1910, Nr. 13.

Urban, Zwei Fälle von Gangrän aus seltener Ursache. M. Med. W. 1916, Nr. 17.

Wieting, 1. Die angiosklerotische Gangrän und ihre operative Behandlung durch arteriovenöse Intubation. Deutsche medizinische Wochenschrift. 1908, Nr. 28. 2. Bemerkungen zur arteriovenösen Blutüberleitung bei angiosklerotischer Gangrän, Zentralblatt für Chirurgie. 1911, Nr. 37.

Lebenslauf.

Ich, Paul Grouven, wurde geboren am 10. März 1890 zu Euskirchen (Rheinland) als Sohn des Malzfabrikanten Franz Grouven. In meiner Geburtsstadt besuchte ich die Volksschule und das humanistische Gymnasium, an welchem ich Ostern 1909 die Reifeprüfung bestand. Sodann widmete ich mich zunächst ein Semester lang dem Studium der Medizin an der Universität Bonn, studierte alsdann ebendaselbst zwei Semester Jurisprudenz und setzte hierauf mein medizinisches Studium an folgenden Universitäten fort: je ein Semester in Berlin und München, vier Semester in Kiel und zwei Semester in Berlin.

Während meines medizinischen Studiums habe ich die Vorlesungen, Kliniken und Kurse folgender Herren Professoren und Dozenten besucht:

in Bonn:

Anschütz, Bonnet, Strasburger, Kippenberger;

in München:

Frank, Isserlin, Mollier, Kerchensteiner, Rückert, Specht;

in Kiel:

Anschütz, Bauereisen, Bering, Bethe, Böhme, Harries, Hoeber, Hoehne, Klein, Lüthje, Reinke, Schade, Schlecht, Graf v. Spee, Stoeckel;

in Berlin:

Bier, Bumm, Czerny, Fischer, Flügge, Fritsch, Goldscheider, Killian, Kraus, Krückmann, Orth, Passow, Pick, Rubens, Schulze, Straßmann, H. Virchow, Waldeyer.

Die ärztliche Vorprüfung bestand ich in Kiel am 10. Juli 1912 und die Staatsprüfung am 1. April 1915 in Berlin. Unter Erlaß des praktischen Jahres wurde mir am gleichen Tage die Approbation erteilt.

Das Colloquium fand statt am 21. Februar 1918. Anfang September 1914 als Kriegsfreiwilliger beim Grenadier-Regiment Nr. 12 eingetreten, befinde ich mich seit Juli 1915 ununterbrochen im Felde und bin z. Zt. Bataillons-Arzt eines Landwehr-Infanterie-Bataillons.